

Caso clínico

Dermatite em chicote por fungo no Maranhão, Brasil

Gysllene de Melo Coêlho Brito¹

Ana Rute Martins Melo Fontenele²

Fernanda Teixeira da Silva³

Maria Cláudia da Silva Farias⁴

Camila Borgneth de Araújo Mouchreck⁵

Maria do Livramento de Paula⁶

Andréa Martins Melo Fontenele⁷

Luis Zaror⁸

^{1,4,5}Colaboradores Ebserh - Hospital Universitário da Universidade Federal do Maranhão

²Discente Curso Nutrição Universidade Federal do Maranhão

³Mestranda Universidade Federal do Maranhão

^{6,7}Docentes Departamento de Farmácia –Universidade Federal do Maranhão

⁸Docente Universidade Mayor de Temuco-Chile

Enviado: 10/09/2023

Aprobado: 09/10/2023

Conflictos de interés: los autores declaran NO tener conflictos de interés

DOI: 10.22370/bolmicol.2023.38.1.3961

Introdução

Os fungos produzem vários quadros clínicos. Entre eles estão a dermatite alérgica. O consumo de cogumelos tem aumentado no mundo e é possível encontrar casos de Dermatite; médicos,

micologistas e farmacêuticos devem estar preparados para seu diagnóstico, confirmação e manejo¹. A ingestão do basidiomiceto Shiitake (*Lentinus edodes*) pode causar dermatite com aspecto de flagelo ou chicote, devido à produção de um polissacarídeo chamado Lentinan, que

é utilizado como anti-hipertensivo e hipolipemiante e no tratamento adjuvante do câncer colorretal e gástrico. Este cogumelo é consumido na China e no Japão com expansão para todo o planeta, sendo o segundo mais consumido no mundo ². O consumo de Shiitake mal cozido ou cru pode levar a dermatites que surgem 48-72 horas após a ingestão, com lesões lineares papulares surgindo em petéquias, em forma de chicote, principalmente no tórax, membros superiores, inferiores e face, e com prurido intenso³.

Descrição do caso

Apresentamos o caso de uma mulher de 53 anos que buscou atendimento médico por apresentar exantema pruriginoso de 48 horas de evolução. Na anamnese, relatou ter ingerido alguns cogumelos 24 horas antes do aparecimento das lesões. Encontrando-se afebril e negando uso prévio de qualquer medicamento ao aparecimento dos sintomas cutâneos e sem febre, dores articulares ou sintomas sistêmicos e hálito adocicado. A paciente apresentava como comorbidade apenas a síndrome do intestino irritável, mas não fazia uso de medicamentos.

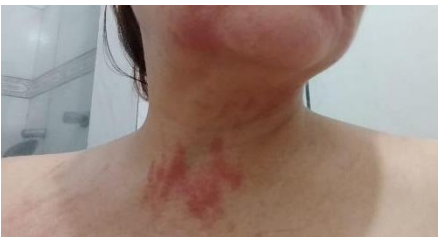

Figura 1 - Aparecimento das lesões no segundo dia após ingestão do Shiitake em face, colo e pescoço.

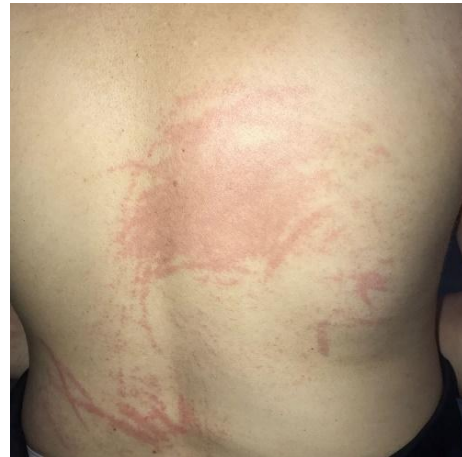
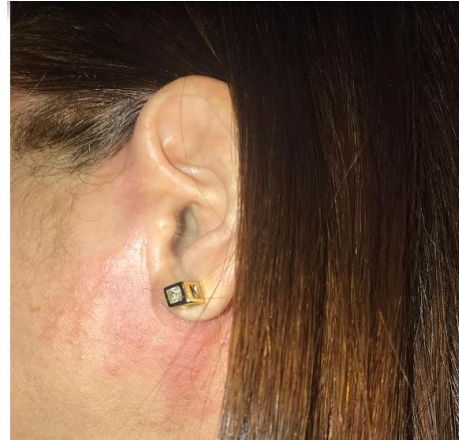
Figura 2 e 3 - Evolução das lesões na face no segundo dia e no quinto dia no dorso (respectivamente) após a ingestão do Shiitake.

Ao exame físico, destaca-se a presença de lesões múltiplas no tronco, raízes dos membros inferiores e superiores, linhas eritematosas, entrecruzadas ou não, em formato de chicotes, com petéquias que não desaparecem à pressão digital (Fig. 1 e 2). Não foi detectada lesão em mucosas. Os exames laboratoriais tiveram resultados normais e as lesões se apresentavam com discreto extravasamento hemático na derme superficial, inespecífico. Com base na anamnese e nas características típicas das

erupções a paciente foi diagnosticada com dermatite de Shiitake. A paciente foi tratada com anti-histamínicos orais e intravenosos, além de medidas não-farmacológicas para alívio de prurido como aumento do número de banhos por dia. O esquema abaixo mostra a linha do tempo desde a ingestão do cogumelo até o desaparecimento das lesões (Fig.4). O custo total do tratamento farmacológico foi de R\$ 220,44 (corticóide parenteral e oral, anti-histamínico fexofenadina 180 mg e talco hipoalergênico líquido). Nesse período não apresentou febre ou quaisquer outros sintomas sistêmicos e após 12 dias de tratamento as lesões e sintomas estavam completamente resolvidos.

Discussão

Nakamura em 1971 descreveu a primeira série de 23 casos de dermatite por shitake. Então, em 1992, ele publicou uma série maior de casos. Atualmente, a maioria é relatada na China e no Japão, poucos casos na Europa e alguns no Brasil ^{4,5,6}. O diagnóstico desta forma é feito a partir do quadro clínico compatível e da história epidemiológica de consumo de Shiitake (*Lentinus edodes*), mal-cozido ou cru, já que a biópsia geralmente é de dermatite espongiótica inespecífica³.

É considerada uma toxicodermia autolimitada, gerada pelo lentinan, em pessoas susceptíveis, com quadro clínico semelhante ao da dermatite flagelada que também pode surgir devido à administração de drogas como bleomicina, peplomicina, docetaxel e dermatomiosite. A patogênese não é exatamente conhecida, embora o lentinan, um polissacarídeo termo sensível, tenha sido apontado como a causa da expressão cutânea dessa

dermatite flagelada, devido à produção de IL-1 causando vasodilatação, hemorragia e erupção cutânea.

O quadro clínico é benigno, resolve-se entre 2 dias a 3 semanas e requer apenas tratamento sintomático⁷. No Japão e na China afeta cerca de 2% da população que consome cogumelos crus ou mal cozidos e tem sido relatada em todas as idades e mais frequentemente em homens do que em mulheres⁸. Também foi discutido se alguns medicamentos, como inibidores da ECA ou diuréticos, poderiam induzir ou acelerar o desenvolvimento de dermatite flagelada após a ingestão de Shiitake ⁹. Assim também uma série de relato de casos mostrou que a erupção cutânea e o prurido foram desencadeados ou agravados pela exposição solar ¹⁰.

Na medicina oriental, o lentinan também é conhecido pelos seus efeitos anti-hipertensivos e hipolipemiantes e pelas suas propriedades antitumorais na terapia contra o adenocarcinoma gástrico e intestinal ¹¹. Com a globalização e a popularidade da culinária asiática, os casos de dermatite flagelada após a ingestão de cogumelos Shiitake podem aumentar, deixando os dermatologistas em alerta quanto a esta doença ¹².

Em conclusão, a dermatite flagelada é uma toxicodermia associada ao consumo de Shiitake com apresentação clínica característica. A ascensão da comida oriental na América Latina pode aumentar o número de casos. Conhecer essa reação e suas características pode auxiliar o profissional de saúde na identificação e manejo dessa condição, além de trazer esclarecimento ao paciente sobre o prognóstico favorável.

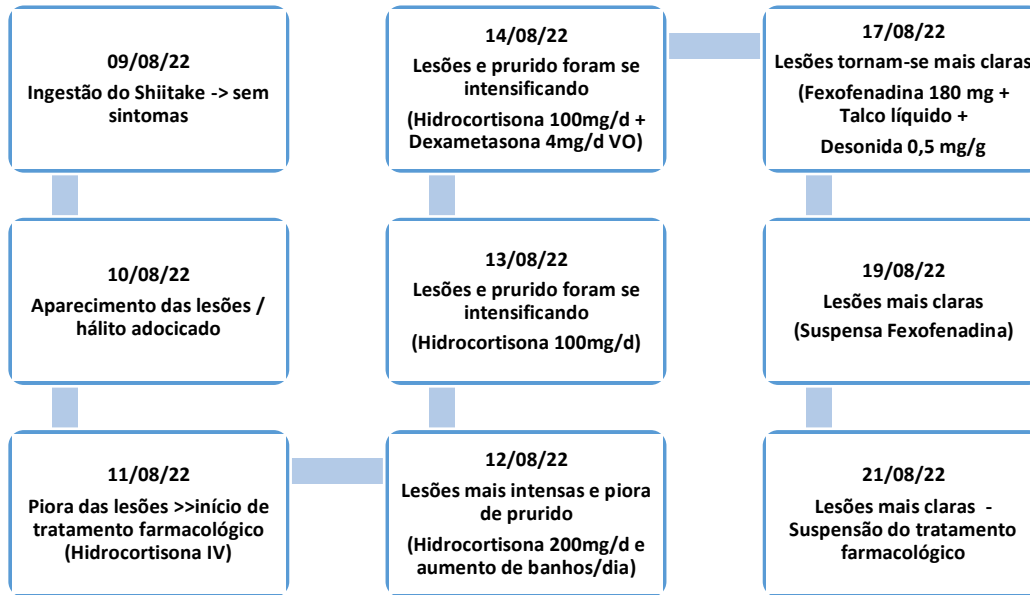


Figura 4: Linha do tempo da evolução do quadro, sintomas e tratamento

Referências:

1. Rojas-Mejía DV, Serrano C. Dermatite flagelada por cogumelos shiitake. Relato de caso e análise literária. *Rev Allerg Mex.* 2020;67(1):79-82
2. Sarlat Ribas MA, Iglesias Plaza A. Dermatite flagelada após ingestão de cogumelos shiitake. *Mas no Prim Cat* 2020; 38:16.
3. Díaz-Corpas, T., Mateu-Puchades, A., Coll-Puigserver, MN, & Marquina-Vila, A.. Dermatite flagelada após ingestão de cogumelos shiitake. *Actas Dermo-Sifiliográficas*, 2011;102(10), 830–832.
4. Nakamura T. Toxicoderma causada por shiitake (*Lentinus edodes*). *Jpn J Clin Dermatol.* 1977;31:65-68. Dermatite de Nakamura T. Shiitake (*Lentinus edodes*). *Dermatite de contato.* 1992;27:65–70.
5. Adriano AR, Acosta ML, Azulay DR, Quiroz CD, Talarico SR. Dermatite por Shiitake: primeiro caso relatado no Brasil. *An Bras Dermatol.* 2013;88(3):417-419. DOI: 10.1590/abd1806-4841.20131849
6. Mendonça, CN de, Silva, PMC e, Avelleira, JCR, Nishimori, FS, & Cassia, F. de F. (2015). Dermatite Shiitake. *Anais Brasileiros de Dermatologia*, 90(2), 276–278.
7. Mak RK, Wakelin SH. Dermatite Shiitake: o primeiro caso relatado no país europeu. *Br J Dermatol.* 2006;154:800---1
8. Trowbridge E, Thomas L e Oakley A, 2016. Shiitake flagelado dermatite. *Derm Net NZ* setembro de 2016.
9. Haas N, Vogt R, Sterry W. Shiitake-Dermatite: dermatite

- flagelada após comer cogumelos. Hautarzt. 2001;52:132-5.
10. D. Boels, A. Landreau, C. Bruneau, R. Garnier, C. Pulce, M. Labadie, L. de Haro & P. Harry (2014) Dermatite Shiitake registrada pelos Centros Franceses de Controle de Intoxicações - nova série de casos com observações clínicas, Toxicologia Clínica, 52:6, 625-628, DOI: 10.3109/15563650.2014.923905
 11. Chihara G, Maeda Y, Hamuro J, Sasaki T, Fukuoka F. Inibição do sarcoma de camundongo 180 por polissacarídeos de *Lentinus edodes* (Berk.) Sing. Natureza. 1969;222:687-8.
 12. Poppe LM, Anders D, Kneitz H, Brocker EB, Benoit S. Dermatite flagelada causada por cogumelos shiitake. Um sutiã Dermatol. 2012;87:463-5.